Aus dem pathologisch-anatomischen Institut Basel.
(Vorsteher: Prof. Dr. E. Hedinger.)

Zur Lehre

der

spontanen Aortenruptur.

Inaugural-Dissertation

zur

Erlangung der Doktorwürde

der

hohen medizinischen Fakultät der Universität Basel

vorgelegt von

Hermann Bay, prakt. Arzt,

Assistenzarzt am Kinderspital Basel.

Mit 1 Abbildung im Text.

Wiesbaden.
Verlag von J. F. Bergmann.
1910.

Aus dem pathologisch-anatomischen Institut Basel.
(Vorsteher: Prof. Dr. E. Hedinger.)

Zur Lehre

der

spontanen Aortenruptur.

Inaugural-Dissertation

zur

Erlangung der Doktorwürde

der

hohen medizinischen Fakultät der Universität Basel

vorgelegt von

Hermann Bay, prakt. Arzt,
Assistenzarzt am Kinderspital Basel.

ACAD. LUGD. BAT. BIBL.

Mit 1 Abbildung im Text.

Wiesbaden.
Verlag von J. F. Bergmann.
1910.

Gedruckt mit Genehmigung der Fakultät.

Referent: Prof. Hedinger.

Druck von Carl Ritter, G. m. b. H., Wiesbaden.

Die Zerreissung der Aortenwand ist kein sehr seltenes Ereignis. Schon Bostroem zählt 1889 170 bis zu dieser Zeit bekannt gewordene Fälle von Rissen mit Aneurysmabildung. Seither sind noch eine Menge von Einzelfällen veröffentlicht worden und auch mehrere diesbezügliche Sammelreferate erschienen. So hat Flockemann 1898 22 Fälle zusammengestellt, Schede berichtet 1908 über die in den letzten zehn Jahren beschriebenen Rupturen mit Aneurysma. Ferner erwähnen Tolot und Sarvonat 26 Fälle, wovon ungefähr die Hälfte in Frankreich publiziert worden sind. Schlipp hat 1895 38 spontane Aortenrupturen ohne Aneurysmabildung zusammengestellt.

Zur Entstehung einer Aortenruptur, sei dieselbe vollständig oder betreffe sie nur die inneren Häute, sind zwei Ursachen nötig:

1. Der erhöhte Blutdruck,
2. Veränderungen der Gefässwand.

Hypertrophie des linken Ventrikels als Symptom erhöhten Blutdrucks findet sich sehr oft. So war z. B. in den von Schlipp zusammengestellten Fällen achtzehnmal das Herz hypertrophisch, sechszehnmal ist kein Befund erwähnt und nur in drei Fällen heisst es ausdrücklich, das Herz sei gesund gewesen.

Vielfach lässt sich auch eine chronische Nephritis nachweisen, die ja meistens mit erhöhtem Blutdruck einhergeht.

Nach der Ansicht von einzelnen Autoren genügt der erhöhte Innendruck zur Ruptur.

So erwähnt Busse einen Fall, bei dem ein 38jähriger gesunder, starker Arbeiter beim Niederreissen zweier sich bäumender Pferde plötzlich

einen heftigen Schmerz in der Brust fühlte; bis zum folgenden Tag erholte er sich leidlich, er fuhr wieder mit Pferden aus. Doch bei starkem Anziehen der Zügel wiederholte sich der Anfall. Patient starb am folgenden Tag ganz plötzlich. Bei der Sektion war an der Aorta keine Wandveränderung zu finden, keine Arteriosklerose. Dagegen bestand ein Aneurysma dissecans der aufsteigenden Aorta, das in den Herzbeutel perforiert war.

Hansteen beschreibt eine Aortenruptur, bei welcher die Gefässwandung makro- und mikroskopisch durchaus normal gewesen ist. Ein 23jähriger Soldat, der soeben erst ausgehoben worden, bricht bei leichter Arbeit plötzlich tot zusammen. Die Sektion ergab eine Ruptur der Aorta ascendens mit Perforation in den Herzbeutel.

Auch Bostroem glaubt, dass zur Entstehung von Aortenrissen eine Erkrankung der Wand nicht notwendig sei. Er sagt am Schluss seiner Arbeit: Die Hauptursache des Aneurysma dissecans ist das Trauma. Ein engerer Zusammenhang mit einer Erkrankung der Gefässwand ist nicht anzunehmen; denn bei der Häufigkeit der Gefässerkrankungen müssten viel mehr Fälle von Aneurysma dissecans vorkommen, wenn zwischen beiden ein ätiologischer Zusammenhang bestünde.

Flockemann kommt zu einem ähnlichen Ergebnis.

Schede unterzieht sowohl die eigenen als die Fälle der beiden genannten Autoren einer eingehenden kritischen Betrachtung und kommt dabei zu einem wesentlich andern Resultat. Er glaubt, dass die Zerreissung einer gesunden Aorta durch die von Bostroem und andern gedachten indirekten Traumen, also durch Steigerung des Blutdrucks, starke Muskelkontraktion, Zerrung der Aortenbänder etc. eine ganz erstaunliche Tatsache wäre. Zum Beweis dieser Tatsache gehört der Nachweis von mindestens einem jugendlichen Fall, bei dem die Aorta zweifellos gesund ist. Dieser Nachweis ist aber nach Schede bis jetzt nicht erbracht.

Eine ähnliche Ansicht vertreten Tolot und Sarvonat. Auch nach ihnen genügt erhöhter Blutdruck zur Aortenruptur allein nicht.

Die Ruptur der Aorta kann fast bei jedem Alter eintreten; Oppenheimer beschreibt einen Fall von einem neunjährigen Mädchen, Rokitansky von einem achtjährigen Knaben. Das dritte Jahrzehnt ist verhältnismässig häufig befallen. Von den 38 von Schlipp zusammengestellten Rupturen betreffen zehn Leute von diesem Alter. Die folgenden Jahrzehnte sind etwas weniger stark beteiligt, während im hohen Alter, jenseits der siebziger Jahre, die Zahl wieder zunimmt. Dieses Verhältnis spricht dafür, das die Ätiologie keine einheitliche sein kann.

Bei den Fällen unter 40 Jahren mag die Lues in Form der Mesaortitis einen Einfluss ausüben, wissen wir doch, dass auch die wahren Aneurysmen, deren anerkannt häufigste Ursache die luetische Mesaortitis ist, vorwiegend dieses Alter betreffen. Für die Rupturen im höhern Alter kann man dies freilich weniger annehmen. Da kommen wohl meistens andere Wandveränderungen in Betracht. Ob bei den Rupturen von Kindern Lues eine Rolle spielt, ist bei der geringen Kasuistik noch recht zweifelhaft und nicht sehr wahrscheinlich.

Was den Zusammenhang zwischen Arteriosklerose und Aortenruptur betrifft, so ist folgendes zu erwähnen: Die Arteriosklerose ist eine überaus häufige Gefässveränderung, die namentlich im höheren Alter fast nie vermisst wird und die zu einer ganz erheblichen Schwächung der Wand führen kann. So ist es nicht erstaunlich, dass dieselbe bei Rupturen älterer Aorten vielfach als ätiologisches Moment angeführt wird. Allerdings kommen gerade bei älteren Leuten doch auch andere Momente in Betracht, wie aus der Beschreibung meines Falles sich ergeben wird. Bei der Häufigkeit der Arteriosklerose im hohen Alter ist sie natürlich bei Aortenruptur ein fast konstanter Befund; ob sie aber damit ursächlich im Zusammenhang steht, ist für viele Fälle sehr schwer zu entscheiden.

Jedenfalls können die Risse unabhängig von den Veränderungen der Intima sein, betreffen sie doch oft gesunde Partien zwischen atheromatösen Herden. Schede gibt dafür eine plausible Erklärung: Danach ist die Media durch mechanische oder toxische Momente in diffuser Ausdehnung geschädigt, die sklerotischen, verdickten Stellen der Intima setzen aber dem Riss einen grössern Widerstand entgegen als die scheinbar normalen.

Besonders erwähnt seien diejenigen Fälle von Aortenruptur im jugendlichen Alter, die infolge entzündlicher oder degenerativer Veränderungen der Intima zustande kommen.

Ich denke hierbei an die Fälle von Ernst, Geisler, Schütt.

Eine besondere Erwähnung verdienen auch die Fälle, bei welchen eitrige Prozesse oder Tumoren die Wand an mehr oder weniger zirkumskripten Stellen zerstören, bis schliesslich die Perforation erfolgt. Ich nenne als Beispiel unter anderen die Fälle von von Kahlden und Wilke.

In der Sammlung des hiesigen Institutes wird ein Präparat aufbewahrt, das von einem 44jährigen Manne stammt, der an Karzinom des Ösophagus litt. Das Geschwür war in die Aorta thoracica durchgebrochen und hat zu einer tödlichen Blutung geführt.

Endlich wird in einzelnen Fällen angeborene Enge resp. Schwäche der Aortenwand als mitwirkende Ursache bei der Ruptur angegeben.

So hat z. B. Wasastjerna bei einem 13jährigen Knaben eine Ruptur beobachtet, die nach angestrengtem Schlittschuhlaufen erfolgt ist. Die Sektion ergab Herzhypertrophie, starke Ausdehnung der Aorta, dünne Wände derselben und eine bedeutende kongenitale Einschnürung nach dem Abgang der Art. subclavia sinistra.

Wie weit die sog. engen Aorten zur Ruptur besonders neigen, ist eine sehr strittige Frage. Nach Untersuchungen von Israelsohn, der im hiesigen Institut solche enge Aorten untersuchte, sind gerade in diesen Aorten die Dehnungsverhältnisse ausserordentlich gute. Es ist deshalb sehr fraglich, ob man aus einem Sektionsbefund einer engen Aorta auf dieselben intravitalen Verhältnisse schliessen und eine solche Aorta als besonders zur Ruptur praedisponiert annehmen darf.

Aus dieser kurzen Zusammenstellung, die auf Vollständigkeit keineswegs Anspruch macht, geht hervor, dass bei Aortenrupturen eine Reihe von Gefässveränderungen in Frage kommen können.

Vor zwei Jahren wurde im hiesigen pathologischen Institut eine Aortenruptur beobachtet, die wegen ihrer seltenen Lokalisation sowohl, als auch wegen auffallender Veränderungen der Gefässwände ein besonderes Interesse beansprucht.

Es handelte sich um eine 75jährige Frau, die im Versorgungshaus des Bürgerspitals plötzlich gestorben war. Von klinischen Beobachtungen liess sich nur folgendes eruieren: In den zwei letzten Tagen klagte die Patientin über Beklemmungsgefühl in der Herzgegend; doch schenkte sie demselben keine bebesondere Beachtung. Beim Abendessen kollabierte sie plötzlich, scheinbar ohne jeden äusseren Anlass und verschied nach einer Viertelstunde.

Als klinische Diagnose wurde angegeben: Obesitas, Cor adiposum, Herzparalyse.

Die 13 Stunden nach dem Tode vorgenommene Autopsie (Sektion Nr. 635 vom 14. Dez. 1907) ergab auszugsweise mitgeteilt folgende Veränderungen:

Mittelgrosse weibliche Leiche mit gutem Ernährungszustand; die Dicke des Pannikulus beträgt am Abdomen 4,5 cm. Das Netz, in einer hühnereigrossen Nabelhernie fest adhärent, ist sehr fettreich, ebenso das Mediastinum und das Perikard. Im Herzbeutel finden sich ca. 400 cm^3 flüssiges Blut.

Herz gross, subepikardiales Fett reichlich, Herzspitze vom linken Ventrikel gebildet. Venöse Ostien für 2 Finger durchgängig; die Mitralis mit mässiger Verdickung des freien Randes; die Aortenklappen an der Basis spurweise verdickt. Am Nodulus Arantii der hinteren Klappe mehrere kleine derbe, warzenförmige Exkreszenzen. Umfang der Aorta dicht über den Klappen 8 cm; Intima mit spurweisen weissgelben Verdickungen, besonders in den Sinus valsalvae und am Arcus.

Die Trikuspidalis ist am freien Rand etwas verdickt, die Pulmonalklappen zart, die Vorhöfe beidseits etwas weit, die Ventrikel namentlich links mässig erweitert, das Endokard im linken Ventrikel diffus verdickt, die Papillarmuskeln und Trabekel kräftig. Wanddicke links 12—13, rechts 5—6 mm. Das Myokard mit spärlichen kleinen Schwielen. Die Koronargefässe mässig atheromatös; das Foramen ovale geschlossen.

Im Arcus befindet sich ein Riss durch die innern Gefässhäute, der von der Mündung der Anonyma ausgehend mit einem querverlaufenden, etwa 2 cm langen Schenkel beginnt, dann fast rechtwinklig in einen nach der Aorta thoracica strebenden längsverlaufenden etwa 1 cm langen Schenkel umbiegt, welcher seinerseits wieder in einen querverlaufenden 2 cm langen Schenkel übergeht. Mit dem längsverlaufenden Schenkel biegt der Riss um eine plattenförmige, sklerosierte $^1/_2$ cm im Durchmesser haltende Stelle der Gefässwand. Entsprechend dem mehr peripheren Schenkel des Risses findet sich eine Perforation auch in der Adventitia. Der Raum zwischen Aorta und Art. pulmonalis ist von flüssigem und geronnenem Blut ausgefüllt.

Die Aorta thoracica ist mit wenigen kleinen, z. T. leicht getrübten, gelbweissen Verdickungen der Intima versehen, namentlich um die Mündung der Interkostalarterien herum.

In der Aorta abdominalis finden sich wenige, unregelmässige, z. T. leicht getrübte, wenig prominente Intimaherde; die Media und Adventitia klaffen bei der Herausnahme; zwischen beiden findet sich flüssiges Blut und Cruor; die Intima und Media sind sehr zerreisslich. Direkt unterhalb der Ursprungsstelle der Arteriae renales findet sich ein Querriss, der diese beiden Häute im Bereich des ganzen Aortenumfangs durchtrennt; hier wie auch an der Rupturstelle im Arcus ragen die Rissränder der Media mancherorts zackenförmig über die Risslinie der Intima vor.

Die Halsorgane zeigen keine Veränderungen von Belang. Auch die Lungen sind ausser mässigem Emphysem und kleinen, schiefrig indurierten Herden in der Spitze o. B. Die Leber ist in mittlerem Grade verfettet und enthält im linken Lappen eine 2 cm Durchmesser haltende, durchsichtige Cyste, eine kleinere findet sich im Lobus quadratus.

Die Oberfläche beider Nieren ist fein granuliert und mit zahlreichen unregelmässigen Einziehungen versehen, die Kapsel immerhin leicht abziehbar. Beide Nieren enthalten mehrere Cysten von 0,5—2,5 cm Durchmesser, die mit klarer Flüssigkeit gefüllt sind. Die Rinde ist mässig verschmälert. Das Gewebe ist gut bluthaltig und transparent. Leichte Cystitis.

Darmtraktus und Genitalien zeigen nichts besonderes.

Kurz zusammengefasst lautet die anatomische Diagnose:

Ruptur des Arcus aortae und der Aorta abdominalis, Haemopericard. Exzentrische Herzhypertrophie. Arteriosklerotische Schrumpfniere, Chronisches substantielles Lungenemphysem.

Die Rupturstellen im Arcus und in der Aorta abdominalis, sowie Wandstücke in der Nähe derselben und Stücke von der Brustaorta, der Art. Anonyma, Pulmonalis und Mesenterica sup. wurden zur mikroskopischen Untersuchung in Formol und Alkohol gehärtet und in Celloidin eingebettet, die Schnitte mit Haemalaun-Eosin, nach Weigerts Elastinverfahren, z. T. auch mit Orcëin und nach van Gieson gefärbt.

Bei der Aorta ascendens zeigte sich folgendes:

Der Riss geht durch die Intima und ca. $^4/_5$ der Media; die innern Schichten sind von ihrer Unterlage abgehoben; der Rest der Media und die Adventitia sind intakt bis auf eine kleine Stelle, welche der äussern Perforationsöffnung entspricht, da weisen auch sie einen Defekt auf. Der Verlauf der Risslinie in der Intima und Media ist sehr unregelmässig; die Intima ist am Rissrand etwas von der Media abgelöst, einzelne balkenförmige Stücke der Media sind völlig aus ihrem Zusammenhang herausgesprengt.

Das Haemalaun-Eosin-Präparat zeigt nur unwesentliche Veränderungen der Intima. Die Dicke derselben beträgt 0,25 mm gegenüber 1,5—2 mm der ganzen Aortenwand. Die Oberfläche ist meist glatt, nur an einigen Stellen etwas wulstig. Das Stroma ist regelmässig aus Bindegewebszellen zusammengesetzt und diffus von vereinzelten Lymphocyten durchzogen. Keine atheromatösen Herde.

Auch die Media zeigt einen regelmässigen Bau. Die Kerne der glatten Muskulatur sind gut gefärbt. In unmittelbarer Nähe des Risses sind die glatten Muskelzellen von zahlreichen, schön blau gefärbten kleinen Kalkablagerungen durchsetzt. Auch an andern Stellen der Aorta ascendens finden sich solche Kalkablagerungen, hauptsächlich in den mittleren Schichten der Media.

In den äussern Schichten fallen zahlreiche kleine Lücken, teils von rundlicher, teils von spaltförmiger Gestalt auf; die Grenzen derselben sind oft unscharf, von Lymphocyten durchsetzt; dazwischen sitzen auch Häufchen von Lymphocyten ohne sonstige Gewebsveränderungen. Etwa 1 cm von der Rissstelle entfernt ist das Mediagewebe in einer Ausdehnung von 1 cm in unregelmässiger Weise unterbrochen und durch narbiges Bindegewebe ersetzt. Diese Veränderung beschränkt sich auf die mittleren Schichten.

Die Adventitia erweist sich als ein lockeres Gewebe, das zahlreiche kleine Blutgefässe enthält und von Lymphocyten in mässiger Zahl durchsetzt ist; dieselben sitzen meist in Häufchen in der Nähe der Vasa vasorum.

Im Elastinpräparat sieht man lange gerade, z. T. leicht gewellte Grundlamellen und dazwischen feine vielverzweigte Netze. Die Grundlamellen verlaufen meist regelmässig; sie sind im allgemeinen dünn, aber von gleichmässiger Dicke. An einigen Stellen zeigen sie jedoch Degenerationserscheinungen, variköse Anschwellung, körnigen Zerfall, Aufsplitterung.

Auch bei den schon erwähnten Lücken in den äussern Schichten wird das elastische Fasernetz unterbrochen. Die Fasern nehmen unregelmässige Form an und splittern sich auf. In den Lücken selbst sieht man hier und da Reste von Fasern, entweder feine Fäserchen oder Schollen.

Im Präparat nach van Gieson fallen vor allem die verkalkten Stellen in der Nähe des Risses auf; sie sind hier schwarz und heben sich schön von der roten bindegewebigen Umgebung ab. Die Verkalkung ist so zirkumskript und so ausgedehnt, dass sie unbedingt als ätiologischer Faktor für das Reissen der Aorta an dieser Stelle in Betracht gezogen werden muss.

Die Aorta thoracica ist 1,5—2 mm dick, die Intima 0,25 mm.

Die Intima ist nur wenig verdickt, zeigt keine atheromatösen Stellen. In den mittlern Mediaschichten wieder reichlich verkalkte Stellen. Die Muskularis ist regelmässig angeordnet und gut gefärbt. In den äussern Schichten ähnliche kleine Lücken wie in der Aszendens. In einigen dieser Lücken sieht man Vasa vasorum. Die Umgebung derselben ist von Lymphocyten durchsetzt.

Die Adventitia zeigt ausser einer geringgradigen Infiltration der Umgebung der Gefässe nichts besonderes.

Im Elastinpräparat lassen sich deutlich in den verdickten Intimapartien elastische Fäserchen in bald grösserer, bald geringerer Zahl nachweisen. Die Grundlamellen der Media verlaufen dicht und gerade, in den äussern Schichten gekräuselt. Sie sind meistens kräftig, regelmässig, stellenweise aber auch dünn, aufgefasert und unterbrochen. Solche Stellen gehen allmählich und ohne besondere Grenzen in besser erhaltene über. Sie finden sich vorwiegend in den innern, der Intima benachbarten Schichten.

Das van Gieson-Präparat zeigt eine regelmässige Anordnung des Bindegewebes; nur in der Umgebung der Vasa vasorum ist es vermehrt.

In der Aorta abdominalis ist der Riss wieder in den äussern Schichten der Media erfolgt. Die Intima ist hier stellenweise sehr dick, 0,5—1 mm gegen 1—1,5 mm der ganzen Wand. Sie ist an manchen Stellen atheromatös erweicht. Gänzlich kernlose, nekrotische Partien sind durchsetzt von kleinen Lymphocytenhäufchen. Die Media erscheint mit der Intima verglichen auffallend dünn. Die glatte Muskulatur ist hier und da von Infiltrationsherdchen durchzogen, die aber nirgends eine bedeutende Ausdehnung besitzen und meist dem Verlauf der Vasa vasorum entsprechen. Einzig an der Grenze zwischen Intima und Media erstreckt sich ein Herd, der eine grössere Längenausdehnung besitzt.

Das Bindegewebe ist nach der van Giesonfärbung vermehrt, vor allem in der Intima, dann an den infiltrierten Stellen der Media; aber auch in den übrigen Partien der Media ist dasselbe stark ausgebreitet.

Im Elastinpräparat fällt die teilweise enorme Armut an elastischen Fasern auf. Die Lamellen sind im Querschnitt langgestreckt, gerade, dünn, spärlich. In den Zwischenräumen nur wenig feine Fäserchen. In den äussern Schichten sind die Fasern leicht wellig, weniger lang, die Anordnung derselben weniger regelmässig. Die Prozesse sind nicht gleichmässig stark ausgesprochen. Die beigegebene Figur illustriert einen besonders hohen Grad, bei dem die elastischen Lamellen und Fasern fast ganz verschwunden sind.

Ein wesentlich anderes Aussehen bietet die innerste, der Intima benachbarte Schicht. An Stelle der glatten langen Grundlamellen treten hier zahlreiche teils in Linien angeordnete, teils unregelmässig zerstreute Körner. Dieselben sind wohl meist quer getroffene Längsfasern. Streckenweise lässt sich eine eigentliche Elastica interna verfolgen, die aus lauter aneinandergereihten Punkten besteht, dazwischen liegen feine querverlaufende Fäserchen, die allmählig in das Fasernetz der Intima übergehen. Einige Längsfasern zeigen einen unregelmässigen Verlauf, ungleiche Dicke, Aufsplitterung. Körniger Zerfall lässt sich hingegen nicht mit Sicherheit feststellen.

Wenn wir die wichtigsten Befunde der makro- und mikroskopischen Untersuchung zusammenstellen, so ergibt sich folgendes:

Es fand sich ein Riss im Bogen der Aorta, jenseits der Anonymamündung beginnend; derselbe hatte Hufeisenform und umschloss eine sklerosierte Platte der Intima. Intima und der grösste Teil der Media waren in ganz geringer Ausdehnung von der Unterlage abgehoben. Durch eine kleine Öffnung in der äussern Schicht der Media und in der Adventitia war das Blut in das lockere Bindegewebe zwischen den grossen Gefässen gedrungen und hat von da aus auch den Weg in die Pericardialhöhle gefunden.

Auffallend war der zweite Riss in der Bauchaorta. Derselbe hatte zirkuläre Form und fand sich unmittelbar unter dem Abgang der Nierenarterien. Er betraf nur die innern Schichten; eine Ablösung derselben war nur in unbedeutender Ausdehnung erfolgt.

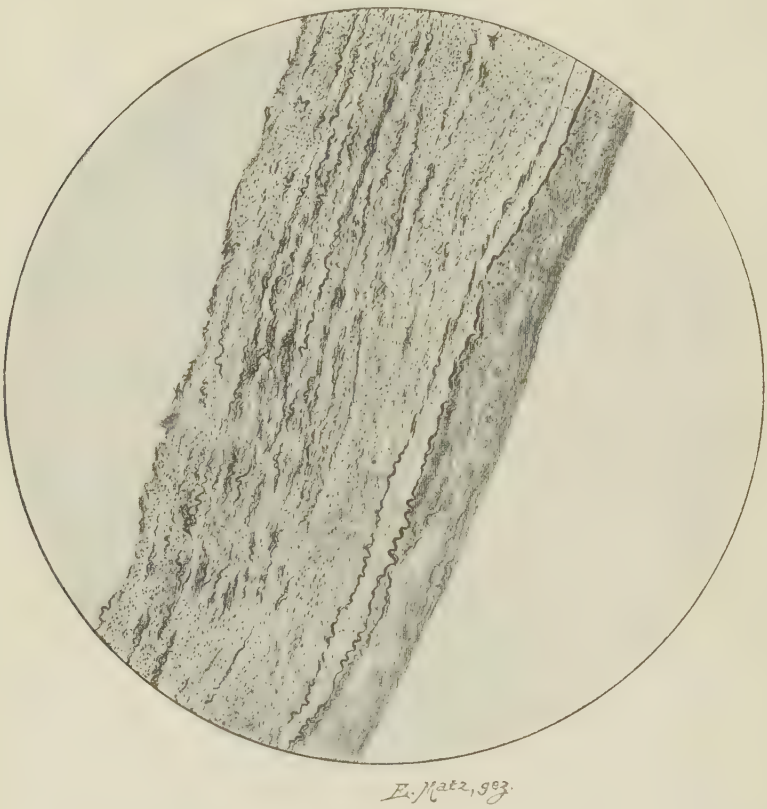

Schnitt aus der Aorta abdominalis.
Weigerts Elastinfärbung und Lithionkarmin: Leitz, Ocul. 1, Obj. 3.
Man erkennt die auffallende Armut der Media an elastischen Elementen.

Die Lokalisation des Aortenrisses am Bogen ist eine sehr gewöhnliche. Nächst den Rissen unmittelbar über den Klappen im intrapericardialen Teil der Aorta sind diejenigen des Arcus die häufigsten. Sie werden mit der bekannten mechanischen Theorie von Rindfleisch erklärt. Um so seltener sind isolierte Risse in der Aorta abdominalis.

Schlipp und Ruppert haben Risse unmittelbar über dem Diaphragma beschrieben. Auch eine Ablösung der verschiedenen Schichten als Folge höher gelegener Rupturen ist nicht unbekannt.

Doch lässt sich letzteres, das Aneurysma dissecans, nicht mit unserm Fall vergleichen.

Als Ursache unseres Risses kommen in Betracht: Der erhöhte Blutdruck. Wenn auch intra vitam keine Messungen gemacht worden sind, so kann man doch mit Sicherheit auf das Vorhandensein desselben schliessen aus dem hypertrophischen linken Ventrikel und aus der arteriosklerotischen Schrumpfniere.

Eine lokale Ursache bestand in den Veränderungen der Gefässwand.

An der Aorta ascendens fand sich eine geringgradige Erkrankung der Intima, leichte Infiltration und Bindegewebswucherung in der Umgebung der Vasa vasorum, auch grössere Narbenherde mit Zerstörung des elastischen Fasernetzes hauptsächlich in den mittleren Schichten der Media. Am meisten fiel jedoch die Verkalkung der Media auf. Die Lokalisation derselben in unmittelbarer Nähe des Risses lässt unbedingt an einen ätiologischen Zusammenhang denken. Ausser der Rissstelle waren freilich auch andere Partien verkalkt, auch in der Aorta thoracica, während in der Abdominalis keine solchen gefunden wurden.

Bei letzterer war die ausserordentliche Brüchigkeit auffallend. Um dieselbe objektiv nachzuweisen, wurden gleich nach der Sektion aus sämtlichen Abschnitten der Aorta in Querrichtung 1 cm breite Streifen geschnitten, in den Suterschen Apparat eingespannt und mit ansteigenden Gewichten von 167, 417, 667, 917, 1167, 1467 und 1667 gr belastet. Hierbei zeigten die aus der Aorta thoracica und Abdominalis entnommenen Streifen ein von der Norm abweichendes Verhalten, sie zerrissen auffallend leicht, schon bei einer Belastung von 417 gr, die Media sogar schon bei 167 gr. Bei 50 an andern Aorten von Israelsohn vorgenommenen Belastungsproben trat nie ein Riss unter 917 gr Gewicht ein. Bemerkenswert ist auch der Umstand, dass in unserm Fall die Media regelmässig früher riss als die Intima, während in der Regel das Umgekehrte der Fall ist.

Mikroskopisch zeigte sich neben normalen Stellen eine herdweise ziemlich starke Verdickung der Intima und eine hochgradige Atrophie der Media. Ob alle diese Veränderungen zum Krankheitsbild der Arteriosklerose zu rechnen sind, ist nicht leicht zu entscheiden.

Jedenfalls ist in unserm Fall die Atrophie und namentlich die Armut an elastischen Fasern so auffallend, dass man geneigt ist, an ein besonderes Krankheitsbild zu denken. Aus diesen Verhältnissen erklärt sich z. T. die seltene Lokalisation des Risses in der Bauchaorta; und

dass kein besonderer Anlass nötig war, um diese brüchige Wand zum Bersten zu bringen, ist auch nicht zu verwundern. Es genügten dazu die kleinen Anstrengungen, die das tägliche Leben mit sich bringt.

Welcher der beiden Risse zuerst entstanden ist, lässt sich nicht sicher entscheiden. Bei keinem derselben war der Bestand offenbar ein längerer, denn Regenerationserscheinungen waren nicht vorhanden. In der Aorta abdominalis war die Gefahr keine vitale, weil der Riss nicht die ganze Wanddicke betraf und die Blutung nur gering war. Hingegen musste der Riss der Aorta ascendens zum Tode führen, sobald grössere Blutungen ins Perikard drangen.

Die Einzigartigkeit der Mediaveränderungen forderte dazu auf, eine Vergleichung mit andern Aortenwänden anzustellen. So wurden bei 40 Aorten mikroskopische Untersuchungen vorgenommen. Bei der Auswahl derselben wurde nur das Alter der Verstorbenen berücksichtigt, insofern als von jedem Jahrzehnt fünf Fälle gesammelt wurden. Es wurde je ein Stück der Aorta ascendens, thoracica und abdominalis bald in Längs- bald in Querrichtung untersucht.

Bevor wir auf Veränderungen der Media, die an unsern Fall erinnern, eingehen, dürfte es angezeigt sein, anhand der bisher veröffentlichen Beschreibungen sowie des eigenen Materials den Aufbau des elastischen Gewebes der Aorta in Erinnerung zu rufen.

Nach von Zwingmann enthält bei der Aorta abdominalis bereits die Intima einige elastische Fasernetze; dieselben sind spärlich in der innern bindegewebigen, häufig dagegen in der äussern elastisch-muskulösen Schicht und verlaufen in der Längsrichtung. Gegen die Media wird die Intima durch eine längsfaserige elastische Membran begrenzt, die sogenannte Elastica interna; sie besteht aus mehr oder weniger verfilzten Fasern; auf dem Querschnitt, senkrecht zur Gefässaxe erscheint sie als ein körniges Band, welches entsprechend der Fensterung da und dort Unterbrechungen aufweist.

Die Tunica media enthält eine grosse Anzahl gefensterter elastischer Lamellen, welche in konzentrischen Kreisen stehen, die Grundlamellen; sie sind je nach der Spannung der Gefässwand mehr oder weniger gefaltet. Zwischen den Grundlamellen liegen Netzwerke von feinern elastischen Fasern, welche einen annähernd zirkulären Verlauf haben; v. Zwingmann glaubt, dass diese Fasernetze aus einer Auflösung einzelner Ausläufer hervorgehen, welche von den Grundlamellen meist unter spitzen Winkeln, zuweilen auch mehr rechtwinklig abgegeben werden.

Die Adventitia ist wieder reich an elastischen Fasernetzen, die vorzugsweise Längsrichtung haben, doch kommen auch Quer- und namentlich schräge Fasern vor. Die innerste Schicht der Adventitia ist am stärksten damit versehen, nach aussen nehmen sie allmählig an Zahl ab.

Die Aorta thoracica weist ähnliche Strukturverhältnisse auf, nur ist die Zahl der elastischen Grundlamellen grösser.

Auch die Ascendens zeigt in Beziehung auf die Adventitia und Media ein gleiches Verhalten. Nur die Intima ist etwas anders gebaut. Unter dem Endothel

zieht sich nach Thoma eine schmale Gewebsschicht hin, welche in einer nahezu homogenen Grundsubstanz eine Menge längsverlaufender Fasern enthält. Diese Fasern sind nicht gleichmässig verteilt, sondern mehr oder weniger in den äussern Schichten zusammengedrängt. Ihrer Struktur nach entspricht diese Gewebsschicht der elastisch-muskulösen Schicht und der Elastica interna der Aorta descendens und abdominalis; somit fehlt eine bindegewebige Schicht in der Ascendens; ebenso fehlt die Elastica interna; sie wird offenbar durch das elastische Längsfasernetz ersetzt, welches sich dementsprechend im Aortenbogen dichter aneinander schliesst, um in der Aorta descendens eine schärfer entwickelte Elastica zu bilden.

In meinem Untersuchungsmaterial waren 10 Aorten von 18 bis 50jährigen, bei denen makroskopisch keine pathologischen Veränderungen gefunden wurden und wo mikroskopisch höchstens eine geringgradige Verdickung der Intima ohne sekundäre Prozesse nachzuweisen war, also Aorten, die als normal gelten können.

Im allgemeinen stimmt die Struktur des elastischen Gewebes gut mit der soeben beschriebenen überein; so ist es leicht, einen Querschnitt von einem Längsschnitt zu unterscheiden, und auch die einzelnen Abschnitte der Aorta zeichnen sich durch charakteristische Merkmale aus. Doch muss daran festgehalten werden, dass nicht selten mehr oder weniger bedeutende Abweichungen von dem gewöhnlichen Bild vorkommen und zwar betreffen dieselben meist die Intima und die Elastica interna.

So liess sich in der Aorta abdominalis zweimal keine bindegewebige Schicht der Intima nachweisen. Die feinen elastischen Fasern erstrecken sich, ähnlich wie sonst in der Ascendens bis unter das Endothel.

Die Elastica interna erscheint als deutliches gerades, bei Querschnitten körniges Band, das sich durch Dicke vor den Grundlamellen auszeichnet: sie kann stellenweise doppelt sein. Dies mag sich daraus erklären, dass Fasern der Intima, zu einem grossen Band vereinigt, als solche imponieren, oder dass eine Grundlamelle, in der Nähe der Intima ihre Nachbarn an Grösse auffallend überragt. Diese Verdoppelung der Elastica erschwert jedenfalls die Feststellung der Grenze zwischen Intima und Media, die ohnedies schon nicht immer leicht zu bestimmen ist.

In der Aorta thoracica ist die Unterscheidung einer bindegewebigen und einer elastisch-muskulösen Schicht weniger häufig möglich als in der Abdominalis, indem feine Fäserchen sich ohne scharfe Grenze bis zum Endothel erstrecken. Die Elastica ist weniger häufig und weniger deutlich.

So entsteht allmählig der Übergang zur Ascendens. In dieser letzteren fehlt die bindegewebige Schicht. Andeutungen der elastischen

Membran kommen vor, sei es als ein elastischer Strang mitten in der Intima, oft sehr nahe dem Endothel, oder eine kräftig ausgebildete Grundlamelle.

Von jugendlichen Aorten wurden solche von 14 Tagen 2, 3, 5, 13 und 14 Jahren untersucht. Die Aortenwand der Kinder zeichnet sich vor derjenigen der Erwachsenen durch ihre Zartheit und grosse Elastizität aus. Der histologische Bau des elastischen Gewebes zeigt folgende Eigentümlichkeiten:

Die Intima ist stets sehr dünn, sie besteht nur aus dem Endothel und einer von feinen elastischen Längsfasern durchzogenen Schicht; die bindegewebige Lage entsteht erst später. Eine Elastica interna lässt sich in der Aorta thoracica und abdominalis in der Hälfte der Fälle nachweisen. In der Ascendens fand sie sich nur einmal, bei dem 14 Tage alten Kind als gewundenes kontinuierliches Band dicht unter dem Endothel.

Die Fasern der Media stehen sehr dicht; sie sind stark gewunden, sodass sie an ein gestricktes Maschenwerk erinnern. Die feinen Fasernetze sind dagegen nur schwach entwickelt und verschwinden fast zwischen den mächtigen Grundlamellen.

Mit diesem Aufbau des Fasernetzes hängt wohl die Elastizität der Aortenwand zusammen. Eine Faser, die stark gekräuselt ist, lässt sich leicht ausdehnen und nimmt, sobald der Zug aufgehört hat, wieder die frühere Form an; dies ist bei einer geraden Faser nicht der Fall. Im Lauf der Jahre wird die Gefässwand infolge des auf ihr lastenden Blutdrucks immer mehr gedehnt. Damit vergrössert sich auch das Gefässlumen. Das Dickenwachstum der Wandung entsteht nicht durch Vermehrung der elastischen Lamellen, sondern indem sich Bindegewebe zwischen dieselben lagert, vielleicht auch durch die Ausbildung der feinen Fasernetze. Namentlich die Intima verdickt sich durch Bindegewebsvermehrung.

Die 20 Aorten von mehr als 50jährigen, die zur Untersuchung kamen, geben folgendes Durchschnittsbild:

Die Intima ist stets mehr oder weniger pathologisch verändert; entweder ist nur das Bindegewebe vermehrt oder es bestehen regressive Veränderungen. Verfettung, Nekrose, Kalkablagerung. Nur in zwei Fällen, bei einer 57 und einer 58jährigen Frau war die Intima überall zart; in der Aorta abdominalis, namentlich in der Nähe von Gefässabzweigungen zeigte das Mikroskop geringgradige Verdickungen.

Verkalkung der Media wurde in der Hälfte der Fälle gefunden; sie beschränkt sich immer auf die mittlern Schichten; ist aber oft sehr

bedeutend, sodass sich die zahlreichen im Hämalaun-Eosinpräparat blauen Flecken wie ein Band durch die Gefässwand hinziehen. Auch in jungen Aorten wurde die Verkalkung hier und da gefunden, so z. B. bei einer 28jährigen Frau. Makroskopisch sichtbare Veränderungen waren nicht vorhanden, mikroskopisch fand sich eine unbedeutende Verdickung der Intima. Der Bau des elastischen Fasernetzes zeigte nichts besonderes. Zwischen den verkalkten Stellen im Hämalaun-Eosin-Präparat war die Muskulatur etwas atrophisch.

Die Elastica interna verhält sich ähnlich, wie bei den normalen Aorten geschildert worden ist. Die Grundlamellen der Media sind auf Querschnitten gerade, langgestreckt, wenig verzweigt, oft ziemlich dicht. In den äussern Schichten sind sie fast immer besser erhalten, kräftiger, dichter, mehr gewunden als in den der Intima benachbarten. Dort an der Grenze der Intima beginnt die Atrophie und schreitet allmählich nach aussen fort.

Diese Atrophie zeigt sich darin, dass die Fasern dünner und gestreckt sind und dass das Bindegewebe stärker entwickelt ist. Auf dem Längsschnitt sieht man zahlreiche, oft reihenförmig angeordnete Faserquerschnitte. Dazwischen in grössern Distanzen mehr oder weniger gerade Längsfasern. Auch hier lässt sich fast immer in den innern Schichten eine Atrophie nachweisen.

Diese Befunde stimmen überein mit dem, was Schwyzer über pathologische Veränderungen des elastischen Aortengewebes sagt: Jugendliche Aorten zeigen ein feines Netzwerk, im mittleren Alter sind die Elastica der Intima und die benachbarten Teile der Media verändert; im äussern Teil der Media ist dagegen das Netzwerk noch intakt. In der senilen Aorta findet sich eine solche Rarefaktion desselben, dass es mit spongiösen Knochen zu vergleichen ist. Das Bindegewebe wird sklerotisch, somit weniger nachgiebig, das elastische Netzwerk gestreckt. Aus beiden resultiert ein Steifwerden der Gefässwand. Die Nachgiebigkeit, welche in der Anordnung der elastischen Fasern liegt, geht zu Ende, es bleibt nur noch die viel geringere der Fasern selbst. Da die Zahl derselben verringert ist, kommt es mehr und mehr zum Ende der Elastizitätsmöglichkeit. Der niedrige Blutdruck im Alter hindert wohl häufigere Rupturen.

Vergleichen wir endlich die untersuchten Aortenwände, speziell die der letzten Gruppe mit unserm Spezialfall, so ist der Unterschied bei der Bauchaorta in die Augen springend. Auch bei den ältesten oder bei sehr stark sklerotischen Aorten fand sich nirgends eine solche Armut an elastischen Fasern, namentlich an Grundlamellen der Media. Diese Tatsache lässt sich vielleicht am besten dadurch illustrieren, dass die Zahlen der Grundlamellen miteinander verglichen werden. Die Zählung kann naturgemäss keine sehr genaue sein, doch genügt der approximative Wert zu diesem Zweck. Bei den beliebig gewählten

Aorten, unter denen sich sogar diejenige eines 88jährigen befindet, war die Zahl 65—70, nie unter 60, bei der geborstenen Gefässwand in den weniger veränderten Partien dagegen nur 45—50. Daher die weiten Räume zwischen den Grundlamellen; offenbar ist eine grosse Anzahl derselben zugrunde gegangen. Andeutungen von solchen sind vorhanden.

Bemerkenswert ist ferner, dass in unserm Fall die Degeneration sich gerade auch in den äussern Schichten sehr geltend macht, die Fasern sind dort sehr spärlich und kurz. Bei anderen Aorten des entsprechenden Alters sind sie leicht wellig und viel länger.

Die Aorta thoracica ist von dieser Degeneration weniger betroffen. Ihr Fasernetz ist dicht und dementsprechend auch die Zahl der Grundlamellen 70—80, wie bei den übrigen Aorten.

Die kleinen Lücken in den äussern Schichten der Media, wie sie namentlich bei der Ascendens erwähnt wurden, fanden sich auch bei den Vergleichsobjekten; sie sind offenbar nichts anderes als die Vasa vasorum.

Der vorliegende Fall demonstriert, dass es in seltenen Fällen bei der senilen Aorta zu einer hochgradigen Atrophie des elastischen Gewebes kommt, ohne dass die Intima entsprechend stark verändert ist. Dadurch wird die Festigkeit der Wandung so herabgesetzt, dass es ohne besondern Anlass zur Ruptur kommen kann. Im vorliegenden Fall kann die seltene Lokalisation des Risses nur durch diese Wandveränderungen erklärt werden.

Literatur.

Bostroem. Das geheilte Aneurysma dissec. Deutsches Arch. für klin. Med. Bd. 42.

Flockemann. Über Aneurysma dissec. Münchner med. Wochenschrift 1898, S. 847.

Schede. Beiträge zur Ätiologie, Verlauf und Heilung des Aneurysma dissecans der Aorta. Virchows Archiv 192.

Tolot et Sarvonat. Contribution à l'étude de la rupture spontanée de l'aorte. Revue de Med. 1904, p. 840.

Schlipp. Über spontane Aortenrupturen ohne vorhergehende Aneurysmabildung. Ing.-Diss. Freiburg i. B. 1895.

Busse. Über Zerreissung und traumatisches Aneurysma der Aorta. Virchows Arch. 183, S. 440.

Hansteen. Spontanruptur der Aorta. Norsk Magazin for Lagevidenskaben 1907. Zentralbl. f. allg. Path. Bd. 19, S. 92.

Oppenheimer. Über Aortenruptur und Arteriosklerose im Kindesalter. Virchows Archiv 181, S. 382.

Rokitansky. Österr. med. Jahrbuch Bd. 16.

Thoma. Verhandl. des XXI. Kongress. f. innere Medizin, Wiesbaden 1904, p. 58, Virchows Arch. 111—113.

Schütt. Ein Fall von spontaner Aortenruptur bei einem 16 jähr. Knaben. Ing.-Diss. Kiel 1901.

Ernst. Über Aneurysma dissecans. Ing.-Diss. Greifswald 1895.
Geissler. Über die als Aneur. dissec. bekannte spontane Ruptur der Aorta. Würzburg 1862.
v. Kahlden. Kongress für innere Medizin. Berlin 1901.
Wilke. Sitzung der med. Gesellschaft Kiel. Juni 1906. Münch. med. Wochenschr. 1907, S. 1012.
Wasastjerna. Aortenruptur bei einem 13jähr. Knaben. Zeitschr. f. klin. Med. Bd. 49.
Lurz. Über einen Fall von spontaner Querruptur der Aorta. Ing.-Diss. München 1905.
Rindfleisch. Zur Entstehung und Heilung des Aneurysma dissec. Virchows Arch. 131, S. 374.
Ruppert. Aneurysma dissec. Zieglers Beiträge, Suppl. VII, S. 175.
Israelsohn. Über Herzhypertrophie bei Arteriosklerose und Schrumpfniere nebst Bemerkungen über die sog. enge Aorta. Dissert. 1908. Basel.
v. Zwingmann. Das elastische Gewebe der Aortenwand und seine Veränderung bei Sklerose und Aneurysma. Ing.-Diss. Dorpat 1891.
Schwyzer. A contribution to the Pathology of the elastic tissue of the Aorta. New-York and Philad. med. Journ. 1904. Zentralblatt für allg. Pathologie Bd. 16, S. 529.

DRUCK von CARL RITTER, G. m. b. H.
WIESBADEN.